



ISSN: 2230-9926


Available online at <http://www.journalijdr.com>

IJDR

International Journal of Development Research

Vol. 10, Issue, 09, pp. 39948-39952, September, 2020

<https://doi.org/10.37118/ijdr.19932.09.2020>



RESEARCH ARTICLE

OPEN ACCESS

RETRATAMENTO ENDODÔNTICO NÃO-CIRÚRGICO EM MOLAR INFERIOR COM INFECÇÃO SECUNDÁRIA: 18 ANOS DE ACOMPANHAMENTO

Jéssica dos Santos Genelhu Pereira*¹, Renato Piai Pereira², Clarissa Teles Rodrigues³, Luísa Soares Santino⁴, Dilma Carvalho Santana⁵ and Rogério Vieira Silva⁶

¹Cirurgiã-Dentista, Faculdade Independente do Nordeste – FAINOR, Vitória da Conquista (BA), Brasil; ²Mestre em Endodontia pela São Leopoldo Mandic/ Campinas (SP) e Doutorando em Endodontia pela Faculdade de Odontologia de Bauru/ USP (SP). Docente do Curso de Odontologia da Universidade Estadual do Sudoeste da Bahia/ Jequié (BA), Brasil e do Curso de Especialização em Endodontia da ABO Regional de Vitória da Conquista (BA), Brasil; ³ Especialista em Endodontia HRAC USP (SP), Mestre, Doutora, Pós Doutora em Endodontia Faculdade de Odontologia de Bauru (SP). Docente do Curso de Odontologia da Faculdade Independente do Nordeste - FAINOR, Vitória da Conquista (BA), Brasil; ⁴Especialista em Endodontia pela ABO Regional de Vitória da Conquista (BA), Mestre em Endodontia São Leopoldo Mandic/ Campinas (SP). Docente do Curso de Odontologia da Faculdade Independente do Nordeste - FAINOR, Vitória da Conquista (BA), Brasil; ⁵ Especialista em Periodontia Cebeo (BA), Especialista em Implantodontia ABO Regional de Vitória da Conquista (BA), Mestranda em Periodontia São Leopoldo Mandic/ Campinas (SP). Docente da Faculdade Independente do Nordeste – FAINOR, Vitória da Conquista, BA, Brasil; ⁶Especialista em Endodontia pela UNIVALE, Governador Valadares (MG), Brasil, Mestre e Doutor em Endodontia – Pontifícia Universidade Católica/Minas Gerais (PUC-MG), Brasil. Docente da Faculdade Independente do Nordeste – FAINOR, Vitória da Conquista, BA, Brasil e do Curso de Especialização em Endodontia da ABO Regional de Vitória da Conquista (BA), Brasil

ARTICLE INFO

Article History:

Received 14th June 2020

Received in revised form

09th July 2020

Accepted 27th August 2020

Published online 23rd September 2020

Key Words:

Endodontia. Canal radicular. Retratamento.

*Corresponding author:

Jéssica dos Santos Genelhu Pereira

ABSTRACT

Introdução: Este estudo relatou um caso clínico de reintervenção endodôntica associado à fratura de instrumento e reabsorção apical externa na raiz mesial do primeiro molar inferior esquerdo. **Descrição:** A paciente foi encaminhada para avaliação, apresentando-se assintomática e ao exame clínico, observou-se extensa restauração de amálgama MOD no dente 36. Foram realizados testes de palpação e percussão vertical e horizontal, com respostas negativas e tecidos moles dentro dos padrões de normalidade. Ao exame radiográfico, detectou-se tratamento endodôntico insatisfatório, instrumento fraturado na raiz mesio vestibular e presença de reabsorção externa radicular na raiz mesial. Estabeleceu-se o diagnóstico pulpar de dente com tratamento endodôntico concluído e diagnóstico periapical de periodontite apical assintomática e foi instituída a reintervenção endodôntica. **Resultados:** O tratamento proposto demonstrou-se eficaz promovendo a reabilitação estética e funcional com a consequente manutenção do elemento dentário na cavidade bucal através do restabelecimento da estrutura óssea e reparação da região periapical, mas após um extenso acompanhamento clínico e radiográfico houve recidiva da lesão periapical e então optou-se pela exodontia seguida de instalação de implante ósseo integrado. **Conclusões:** Deve-se enfatizar a importância de se realizar um planejamento e prognóstico endodôntico seguro e confiável, bem como a preservação do caso, com acompanhamento clínico e radiográfico anual.

Copyright © 2020, Jéssica dos Santos Genelhu Pereira et al., This is an open access article distributed under the Creative Commons Attribution License, which permits unrestricted use, distribution, and reproduction in any medium, provided the original work is properly cited.

Citation: Jéssica dos Santos Genelhu Pereira, Renato Piai Pereira, Clarissa Teles Rodrigues, Luísa Soares Santino, Dilma Carvalho Santana and Rogério Vieira Silva. 2020. "Retratamento endodôntico não-cirúrgico em molar inferior com infecção secundária: 18 anos de acompanhamento", *International Journal of Development Research*, 10, (09), 39948-39952.

INTRODUCTION

A terapia endodôntica visa prevenir ou tratar as lesões pulpare e/ou periapicais, para a manutenção do dente na cavidade bucal.

O preparo químico-mecânico e obturação dos canais radiculares representam etapas fundamentais para o sucesso do tratamento endodôntico (Luckmannet al., 2013; Siqueira et al., 2014; Amy et al., 2014; Occhiet al., 2011). Estabelecer um diagnóstico correto é essencial para o planejamento de

procedimentos clínicos. Nesta etapa, é essencial reconhecer os fatores e as condições clínicas que poderiam ter levado à resposta dos tecidos e também para determinar os desafios e dificuldades no tratamento endodôntico. As condições sistêmicas do paciente devem ser incluídas, uma vez que podem também contribuir na causa do insucesso endodôntico. Sendo assim, uma referência importante para estabelecer o prognóstico do caso (Estrela *et al.*, 2014; Estrela *et al.*, 2017). O êxito clínico pode ser analisado com base em diferentes pontos de vista, com valores específicos que envolvem o dentista, o paciente ou o próprio dente (Estrela *et al.*, 2014). O tratamento deverá ter estratégias diferentes para cada caso de acordo com as suas condições clínicas, se o mesmo índice de sucesso é esperado (Siqueira *et al.*, 2012). Diversos fatores influenciam no sucesso do tratamento endodôntico que vão desde a seleção e diagnóstico preciso do caso a ser tratado, bem como da sua terapia e prognóstico, qualidade da restauração coronária, o conhecimento da anatomia interna do canal radicular, controle de microrganismos, resposta positiva do hospedeiro, preparo químico-mecânico e obturação do sistema de canais radiculares de uma forma efetiva, bem como a preservação do caso com acompanhamento clínico e radiográfico. Evitando assim a perda dentária, a dor e a periodontite apical (Luckmann *et al.*, 2013; Estrela *et al.*, 2017; Henriques *et al.*, 2011). Ainda que as taxas dos tratamentos endodônticos sejam satisfatórias, os mesmos estão sujeitos a falhas, mesmo quando todos os princípios são seguidos (Luckmann *et al.*, 2013).

Nestes casos, os fracassos se caracterizam pela manutenção ou recidiva de lesão periapical, decorrente da disseminação e invasão de microrganismos resistentes na região do periápice, em conjunto com a resposta sintomatológica, além disso, outros fatores podem estar relacionados como trincas, fraturas de instrumentos, recontaminação coronária por restaurações e/ou reabilitações insatisfatórias (Occhiet *et al.*, 2011). Sendo um dos mais comuns, a fratura de instrumentos no interior dos canais radiculares principalmente de dentes com anatomias complexas e/ou presença de ângulo e raio de curvatura acentuados (Walia *et al.*, 1988). Quando isso ocorre, o ideal é sempre remover o fragmento fraturado para permitir a manipulação do canal radicular em toda a sua extensão. Entretanto, este procedimento muitas vezes é impossível de ser realizado (Navarro *et al.*, 2013). A etiologia das falhas endodônticas pode estar também nos casos de persistência de microrganismos ou recontaminação do sistema de canais radiculares por causa de um preparo químico-mecânico insatisfatório e quebra da cadeia asséptica, em casos de infecções extra radiculares em que microrganismos conseguem evadir das defesas do organismo e sobreviver no espaço perirradicular e acidentos ou iatrogenias causadas pelo profissional durante o tratamento inicial (Henriques *et al.*, 2011). Os acidentos e complicações durante o tratamento do canal radicular podem ocorrer a qualquer momento e o profissional deve estar atento para evitar esses eventos desagradáveis (Estrela *et al.*, 2017). Ao se constatar por meio do controle clínico e radiográfico o insucesso endodôntico, duas condutas podem ser consideradas: a reintervenção do canal radicular ou a cirurgia apical, que quando adequadamente indicadas, podem promover taxas de sucesso. As taxas de sucesso de retratamento endodôntico, conforme revelado por estudos bem controlados, varia de 62% a 84%. A taxa de sucesso de aproximadamente 10% a 20% menor do retratamento em relação à terapia endodôntica inicial (Carret *et al.*, 2009).

Convém salientar que sempre onde o acesso ao canal radicular for possível, o retratamento endodôntico deve ser a conduta de primeira escolha (Kaled *et al.*, 2011). Diante do exposto, torna-se relevante este estudo que relatou um caso clínico de reintervenção endodôntica associado à fratura de instrumento e reabsorção apical externa na raiz mesial do primeiro molar inferior esquerdo e que após 18 anos de acompanhamento clínico e radiográfico, indicou-se a exodontia e instalação de implante ósseo integrado.

Relato de caso clínico: Paciente sexo feminino, leucoderma, 44 anos, foi encaminhada ao consultório odontológico especializado para avaliação endodôntica do primeiro molar inferior esquerdo (dente # 36) no ano de 1998. A paciente encontrava-se assintomática, porém a alteração periapical foi descoberta através de exames radiográficos com finalidade ortodôntica. O histórico médico não foi relevante. Durante o exame clínico foi possível observar extensa restauração de amálgama, envolvendo as faces mesial, distal e oclusal. Os testes de palpação, percussão vertical e horizontal apresentaram respostas negativas, com tecidos moles dentro dos padrões de normalidade. O dente possuía profundidade de sondagem de 2 mm e ausência de sangramento em todos os sítios. Ao exame radiográfico periapical, o tratamento endodôntico estava insatisfatório, com imagem sugestiva de instrumento fraturado na raiz méso vestibular e presença de reabsorção externa inflamatória apical na raiz mesial (Fig.1). Foi estabelecido diagnóstico periapical de periodontite apical assintomática, sendo, portanto instituído como modalidade terapêutica o retratamento endodôntico. Na primeira sessão, sob isolamento absoluto, foi realizado o acesso endodôntico com broca de alta rotação KG 1558 (Medical Burs, Cotia, Brasil), regularização do preparo e a localização dos canais méso vestibular (MV), méso lingual (ML) e distal (D) foi obtida com ponta ultrassônica Enac ST 08 (Osada, Tóquio, Japão). Em seguida, procedeu-se a desobstrução dos condutos com auxílio do solvente de guta percha óleo de casca de laranja (Lenza Farmacêutica, Belo Horizonte, Brasil) e solução irrigadora de hipoclorito de sódio a 5,25% (Lenza Farmacêutica, Belo Horizonte, Brasil).

Foram utilizadas brocas de gatesglidden 5,4,3,2 no sentido Crown Down durante o preparo cervical. A exploração inicial dos condutos radiculares foi realizada com limas manuais tipo k #10 (DentsplyMaillefer, Ballaigues, Suíça) e o limite apical de trabalho (CT) foi estabelecido 1mm aquém da reabsorção apical. Não foi possível remover o instrumento fraturado no canal MV, porém com instrumento manual tipo K #10 passou-se pelo mesmo e atingiu o terço apical com a possibilidade de descontaminação dessa área. Estabelecido então os CT e CRD, foi realizada a técnica de instrumentação progressiva Crown Down com limas de primeira e segunda série. A instrumentação dos canais foi procedida com instrumentos manuais tipo K (DentsplyMaillefer, Ballaigues, Suíça) com instrumento apical final #35 tipo K nos canais MV e ML e #50 tipo K no canal D, com recuo progressivo até a lima tipo K #80. Após, foi realizada a ativação ultrassônica com a ponta Enac ST 21 (Osada, Tóquio, Japão) até os 2/3 do CT associada ao EDTA T 17% (Fórmula & Ação, São Paulo, Brasil). Os canais foram secos com cones de papel absorvente padronizados 35 e 50 (DentsplyMaillefer, Ballaigues, Suíça). Os canais foram preenchidos com hidróxido de cálcio PA (Lenza farmacêutica, Belo Horizonte, Brasil) associado ao propilenoglicol (Lenza farmacêutica, Belo Horizonte, Brasil), como medicação intracanal por 30 dias. O selamento coronário

temporário foi obtido pela técnica selamento duplo com coltosol (Vigodent, Bonsucesso, Brasil) e cimento de ionômero de vidro fotopolimerizável (Voco, Cuxhaven, Alemanha). Na segunda sessão, com a paciente dentro dos padrões de normalidade e ausência de sintomatologia neste período e então, foi realizada a obturação do sistema de canais radiculares pela técnica termoplastificada compressão hidráulica vertical do cone acessório (preconizada por De Deus), com cones acessórios de guta percha tamanho medium (Odous, Belo Horizonte, Brasil) calibrados nos respectivos comprimentos de trabalho, com régua milimetrada (DentsplyMaillefer, Ballaigues, Suíça) e cimento endodôntico pulp canal sealer EWT (KerrSybron Dental Specialites, Califórnia, USA)¹². O dente foi selado, como na sessão anterior a paciente encaminhada para tratamento restaurador e/ou protético o mais rápido possível.

RESULTADOS

A paciente realizou controle clínico e radiográfico de 05 anos (Fig.2) e de 10 anos (Fig.3), com reparação parcial da região periapical, paralisação da reabsorção externa e remodelação apical da raiz mesial determinado como cura incompleta. Durante o controle de 5 anos, a restauração extensa de amálgama apresentava com percolação marginal na face mesial. A paciente foi orientada a substituir o tratamento restaurador insatisfatório. No controle de 10 anos, o dente estava reabilitado com retentor intrarradicular e coroa metalocerâmica. A mesma foi orientada a continuar realizando os controles periódicos anuais, porém ela ausentou-se dos controles de 2008 até 2015 e retornou ao consultório somente em 2016 quando foi observada a possibilidade de uma lesão periapical ativo no mesmo local de origem (Fig.4). Foi então pedida uma tomografia computadorizada de feixe cônico do dente 36 com uma suspeita de trinca radicular (Fig.5). Após a avaliação do laudo tomográfico não foi evidenciada trinca, porém evidenciou-se lesão periapical com possível envolvimento de furca e lesão endopéριο. O plano de tratamento foi a exodontia e reabilitação com implante ósseo integrado no ano de 2018 (Fig.6).

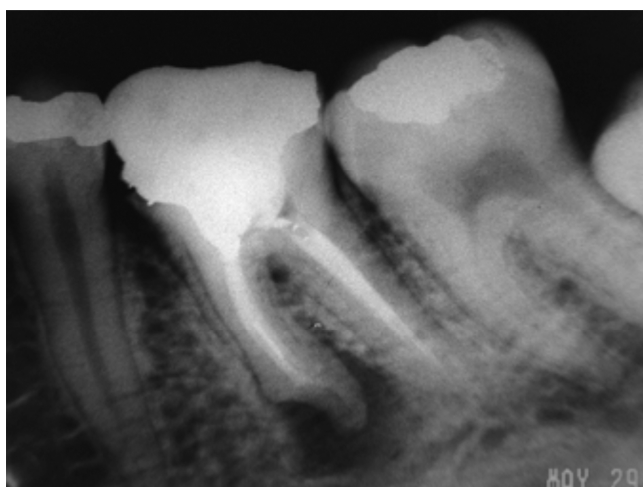

Figura 1.

DISCUSSÃO

Apesar de todos os avanços na endodontia, muitas vezes o diagnóstico e o delineamento de um plano de tratamento preciso são um desafio (Ruas *et al.*, 2017).

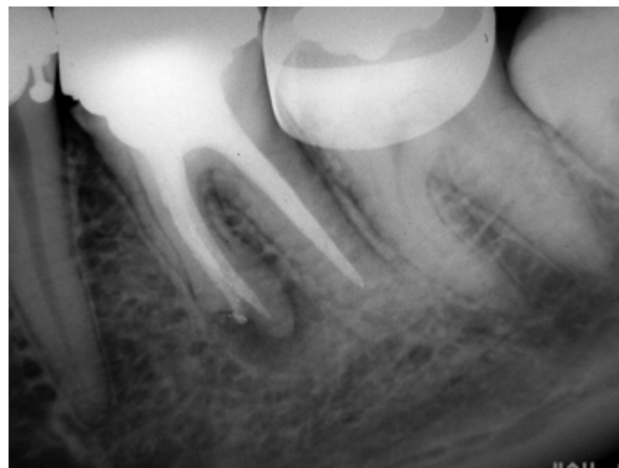

Figura 2.

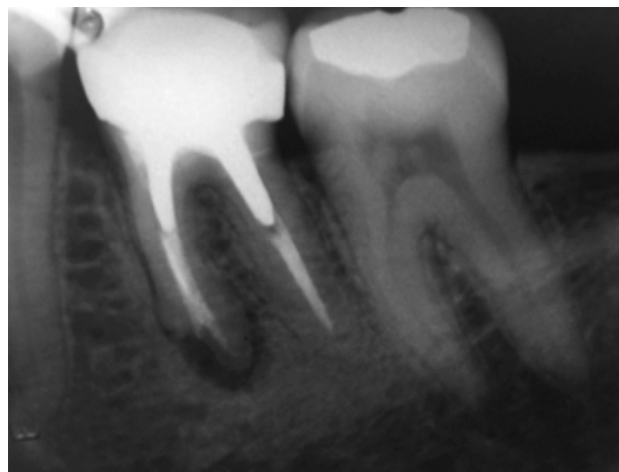

Figura 3.

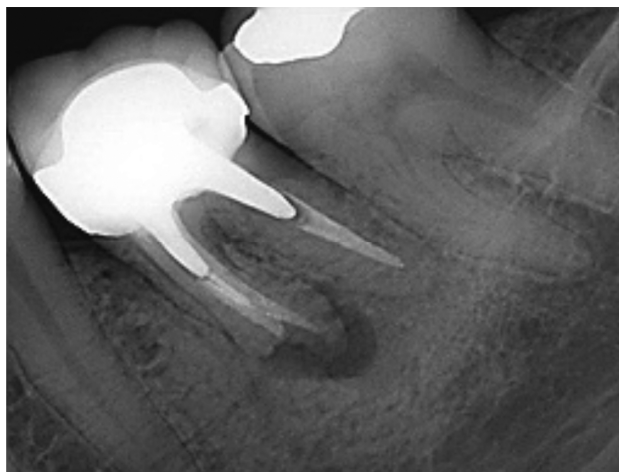


Figura 4.

Os recursos atuais de diagnóstico e as estratégias terapêuticas empregadas para o tratamento de doenças pulpare e/ou periapicais são baseados em aspectos clínicos e auxiliados por exames complementares quando necessários e devem ser utilizados em combinação para tomar a melhor decisão possível, gerando assim, tratamentos mais bem sucedidos e respostas biológicas mais favoráveis nos tecidos periapicais (Femenias *et al.*, 2017; Estrela *et al.*, 2014; Morgental *et al.*, 2012). O caso clínico descrito, optou por uma modalidade terapêutica mais conservadora que foi o retratamento endodôntico não cirúrgico.

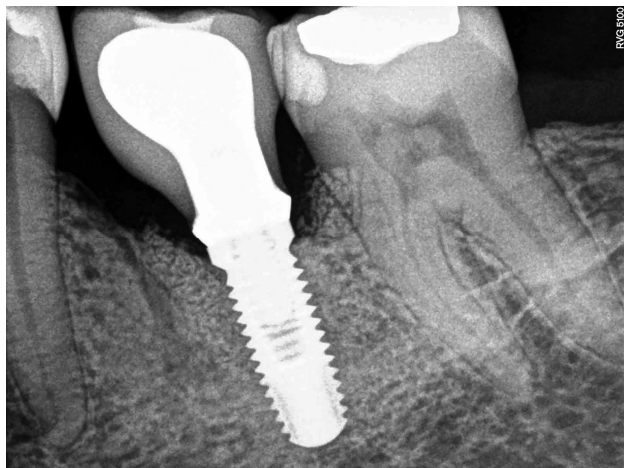


Figura 5.

Quando um tratamento endodôntico é realizado de acordo com os princípios clínicos e radiográficos, e sob condições assépticas, o sucesso é geralmente o esperado (Léon *et al.*, 2015). Entretanto, apesar dos avanços técnicos e científicos na endodontia e dos altos índices de êxitos, ainda é possível observar um número significativo de casos que necessitam de retratamento diante do insucesso, esta possibilidade que é a primeira opção de escolha (Kunert *et al.*, 2015). O presente relato de caso clínico, no exame inicial radiográfico periapical, o tratamento endodôntico estava insatisfatório com imagem sugestiva de instrumento fraturado na raiz méso vestibular do dente 36, que impedia limpeza efetiva do canal radicular, contribuindo dessa forma para o início e/ou manutenção do processo inflamatório e infeccioso. Sendo assim, foi indicado como modalidade terapêutica o retratamento endodôntico, com o real propósito de se tentar manter o dente na cavidade bucal sob condições de normalidade.

Convém salientar que existem vários fatores e condições clínicas que levam ao insucesso e são importantes para determinar os desafios e dificuldades no momento do retratamento. Destaca-se a presença de infecção primária ou secundária, periodontite apical, lesão endodôntica e/ou periodontal, perfuração coronária e radicular, fratura de instrumento endodôntico, lesões dentárias traumáticas, reabsorção radicular, fratura radicular e qualidade da restauração coronária (Estrela *et al.*, 2017; Kunert *et al.*, 2015). Quando a fratura de um instrumento ocorre no interior do canal radicular, o ideal é sempre removê-lo para possibilitar a descontaminação do conduto em toda a sua extensão (Navarro *et al.*, 2013). Entretanto, a remoção nem sempre é possível, como foi observado no presente relato do caso. Os fragmentos podem afetar diretamente o prognóstico do dente, pois o próprio instrumento pode não levar à infecção, não sendo motivo de dor pós-operatória nem insucesso do tratamento, porém o mesmo impede o acesso com instrumento e a descontaminação do espaço remanescente (Navarro *et al.*, 2013; Wefelmeier *et al.*, 2015). Essas afirmativas corroboram com o relato do caso, ao qual, foi possível passar pelo instrumento e realizar um preparo químico mecânico adequado e posterior obturação do canal radicular.

Considerando que o potencial de sucesso atinge 85 a 95% quando o canal radicular é tratado seguindo padrões aceitáveis, os dentes mal tratados apresentam menos de 40 a 50% de sucesso. A taxa de sucesso de retratamento endodôntico, conforme revelado por estudos bem controlados, varia de 62%

a 84%. A taxa de sucesso de aproximadamente 10 a 20% menor do retratamento em relação à terapia endodôntica inicial. É muito provável que esteja relacionado com o seguinte fato: incapacidade de remover completamente a obturação anterior ou corrigindo erros anteriores, que podem limitar o acesso a bactérias residuais; dificuldades para atingir bactérias persistentes localizadas em áreas distantes do canal radicular principal; e a resistência das bactérias persistentes aos antimicrobianos utilizados (Carr *et al.*, 2009). Outro aspecto importante a ser observado na periodontite apical assintomática persistente, são organismos que colonizam todo o sistema de canais radiculares e a fonte de todos esses é de um biofilme preexistente e sempre presente na cavidade oral e no interior dos condutos radiculares. Apenas um número limitado de espécies de bactérias são capazes de sobreviver e persistir no canal radicular, e um número ainda menor é capaz de sobreviver após tratamento endodôntico, um ambiente extremamente severo e deficiente em nutrientes, em áreas pouco acessíveis, que torna difícil a eliminação dos microrganismos presentes no biofilme, como por exemplo, áreas de istmo (Carr *et al.*, 2009). Tais afirmativas podem tentar elucidar a causa do insucesso neste relato, apesar do tempo extenso de acompanhamento clínico e radiográfico, principalmente por se tratar de um molar inferior que possui especificidades anatômicas complexas. O êxito do dente tratado endodônticamente é caracterizado pela ausência de dor, edema ou fistula com a função restabelecida, fisiologia periapical normal e ausência ou regressão da rarefação óssea periapical (Sousa *et al.*, 2018). No caso relatado, após o retratamento endodôntico foi realizado o acompanhamento clínico e radiográfico por longos períodos, com evidência de regressão da lesão periapical, paralisação da reabsorção externa e remodelação apical da raiz mesial radiograficamente. Convém salientar que mesmo com a cura incompleta e devido à ausência de sintomatologia, o consenso entre paciente e profissional, através dos controles, foi preponderante para manter o dente em função por todos esses anos. O diagnóstico de fraturas radiculares em dentes com tratamento endodôntico é um desafio (Silveira *et al.*, 2013).

A prevalência das trincas radiculares não está bem estabelecida, mas acredita-se que sejam mais comumente encontradas em dentes submetidos a tratamento endodôntico (Chang *et al.*, 2016). O diagnóstico definitivo é frequentemente complicado pela falta de sinais e sintomas consistentes e pela baixa sensibilidade das radiografias convencionais, portanto, o exame de imagem por tomografia computadorizada de feixe cônico (TCFC) é também indicado nesses casos (Fayad *et al.*, 2012; Dutra *et al.*, 2017). No relato deste caso, após a paciente ausentar-se por um período de 7 anos, retornou ao consultório e no último controle de 18 anos, foi realizado exame radiográfico para avaliação do caso, onde, observou-se recidiva da lesão periapical e então foi pedido a TCFC por suspeitar de uma possível presença de trinca radicular. Na avaliação clínica sugeriu-se uma recontaminação coronária em decorrência de uma coroa protética mal adaptada. Mas, após a avaliação do laudo tomográfico não foi evidenciada a trinca. Este fato também pode estar associado a presença de artefatos que podem mascarar as trincas nas imagens tomográficas. A doença recorrente, muitas vezes, representa uma falha tardia do tratamento endodôntico e a causa está supostamente relacionada a um novo evento que surge anos após a conclusão do tratamento, mas existem situações como as descritas neste caso clínico em que a remoção do núcleo intraradicular e coroa protética, seguida de um novo

retratamento endodôntico, poderia não apresentar um prognóstico favorável e a exodontia seria indicada, com uma possível reabilitação com implante dentário (Vieira *et al.*, 2012; Chen *et al.*, 2011; Silva *et al.*, 2012). Desta forma, perante a opção clínica entre preservar e reabilitar um dente ou extraí-lo com posterior colocação de implante, existe um conjunto de fatores que se deve analisar e julgar. Uma incorreta avaliação pode comprometer o resultado final (Chen *et al.*, 2011). Com base nesses conceitos, mesmo com outras possibilidades terapêuticas como a cirurgia pararendodôntica devido a paciente apresentar uma recidiva da lesão periapical exatamente no mesmo local de origem após 18 anos do tratamento endodôntico, optou-se então pela exodontia seguida de instalação de implante ósseo integrado como modalidade terapêutica e reabilitadora.

Conclusão

O presente relato de caso permitiu demonstrar a importância da terapêutica adotada e do extenso acompanhamento clínico e radiográfico, que conseguiu manter o dente na cavidade bucal em condições satisfatórias com desempenho de função e estética por 18 anos.

REFERÊNCIAS

- Amy WW, Chengfei Z, Chun-hung C 2014. A systematic review of nonsurgical single-visit versus multiple-visit endodontic treatment. *Clin, Cosmet Invest Dent*. 8 (6): 45-56.
- Carr GB, Schwartz RS, Schaudinn C, Gorur A, Costerton JW 2009. Ultrastructural Examination of Failed Molar Retreatment with Secondary Apical Periodontitis: An Examination of Endodontic Biofilms in an Endodontic Retreatment Failure. *J Endod*. 35 (9): 1303-9.
- Chang E, Lam E, Shah P, Azarpazhooh A 2016. Cone-beam computed tomography for detecting vertical root fractures in endodontically treated teeth: a systematic review. *J Endod*. 42 (2): 177-85.
- Chen A, Martins J, Pragosa A, Sousa S, Caramês J 2011. Tratamento endodôntico vs colocação de implante: Factores de decisão no sector estético anterior. *Ver Port Estomatol Med Dent Cir Maxilofac*. 52 (2): 107-14.
- De Deus QD 1992. Obstrução do canal radicular. In: De Deus QD. *Endodontia*. 5ª ed. Rio de Janeiro: Medsi. 13: 445-535.
- Dutra KL, Pereira CP, Bortoluzzi EA, Mir CF, Lagravère MO, Corrêa M 2017. Influence of intracanal materials in vertical root fracture path way detection with cone-beam computed tomography. *J Endod*. 43 (7): 1170-1175.
- Estrela C, Holland R, Estrela CRA, Alencar AHG, Sousa-Neto MD, Pécora JD 2014. Characterization of Successful Root Canal Treatment. *Braz Dent J*. 25: 13-11.
- Estrela C, Pécora JD, Estrela CRA, Guedes OA, Silva BSF, Soares CJ, Sousa-Neto MD 2017. Common Operative Procedural Errors and Clinical Factors Associated with Root Canal Treatment. *Braz Dent J*. 28:2179-90.
- Estrela C, Silva JA, Decurcio DA, Alencar AHG, Estrela CRA, Faitaroni LA, Batista AC 2014. Monitoring Nonsurgical and Surgical Root Canal Treatment of Teeth with Primary and Secondary Infections. *Braz Dent J*. 25 (6): 494-501.
- Fayad MI, Ashkenaz PJ, Johnson BR 2012. Different representations of vertical root fractures detected by cone-beam volumetric tomography: a case series report. *J Endod*. 38 (10): 1435-1442.
- Femenías JLC, García AIB, Sánchez PJM, Rosell AP 2017. Retratamiento endodôntico de premolar inferior com lesión periapical y laserterapia integrada. Presentación de un caso. *Medisur*. 15 (4): 532-37.
- Henriques LCF, Castro ACDV, Cardoso FP, Tavares WLF, Rosa CCS 2011. Tratamento endodôntico de molares e retratamentos. *Arq Odontol*. ;47 (2): 119-22.
- Kaled GH, Faria MIA, Heck AR, Aragão EM, Morais SH, Souza RC 2011. Retratamento endodôntico: análise comparativa da efetividade da remoção da obturação dos canais radiculares realizada por três métodos. *Rev Gaúcha Odontol*. 59 (1): 103-8.
- Kunert GG, Kunert IR, Solda C, Lângaro MC, Machado AN, Barletta FB 2015. Endodontic retreatment: Analysis of three specialists' retreatment rates. *Stomatos*. 21 (41): 35-43.
- Léon GS, Huamán ZAV, Torres DJM 2015. Evaluación "in vitro" de la resistencia a la penetración bacteriana usando dos técnicas de obturación y dos selladores endodônticos frente a una cepa de *Enterococcus faecalis*. *Rev Estomatol Herediana*. 25 (1): 18-26.
- Luckmann G, Dorneles LC, Grando CP 2013. Etiologia dos insucessos dos tratamentos endodônticos. *Vivências*. 9 (16): 133-9.
- Morgental RD, Santos RB, Rosing CK, Chanin TA, Figueiredos JAP 2012. Interference of partial visual analysis of root filling quality and apical status on retreatment decisions. *J Appl Oral Sci*. 20 (2): 206-11.
- Navarro JFB, Arashiro FN, Ferreira LC, Tomazinho LF 2013. Tratamento de canais com instrumentação osfraturados: relato de casos. *Rev UNINGÁ Review*. 14 (1): 79-84.
- Occhi IGP, Souza AA, Rodrigues V, Tomazinho LF 2011. Avaliação de sucesso e insucesso dos tratamentos endodônticos realizados na clínica odontológica da UNIPAR. *Rev UNINGÁ Review*. 8:239-46.
- Ruas ESP, Silva RV, Pereira RP, Nunes E 2017. Intervenção endodôntica em pré-molar inferior com anatomia complexa associada a diagnóstico de trinca radicular: relato de caso. *Dental Press Endod*. 7 (1): 78-84.
- Silva JA, Alencar AHG, Rocha SS, Lopes LG, Estrela C. Three-Dimensional Image Contribution for Evaluation of Operative Procedural Errors in Endodontic Therapy and Dental Implants. *Braz Dent J*. 23 (2): 127-34.
- Silveira PF, Vizzotto MB, Liedke GS, Silveira HLD, Montagner F, Silveira HED 2013. Detection of vertical root fractures by conventional radiographic examination and cone beam computed tomography – an in vitro analysis. *Dental Traumatology*. 29 (1): 41-6.
- Siqueira Júnior JF, Rôças IN, Lopes HP, Alves FRF, Oliveira JCM, Armada L, Provenzano JC 2012. Princípios biológicos do tratamento endodôntico de dentes com polpa necrosada e lesão operirradicular. *Rev Bras Odontol*. 69:18-14.
- Siqueira Júnior JF, Rôças IN, Ricucci D, Hulsmann M 2014. Causes and management of post-treatment apical periodontitis. *Br Dent J*. 216:6305-12.
- Sousa VC, Gontijo G, Paula JR, Miguel JG, Gutiérrez OA, Silvas JA 2018. Tratamento do insucesso endodôntico. *Rev Odontol Bras Central*. 27 (80): 44-48.
- Vieira AR, Siqueira JF Jr, Ricucci D, Lopes WS 2012. Dentina tubule infection as the cause of recurrent disease and late endodontic treatment failure: a case report. *J Endod*. 38(2): 250-4.
- Walia HM, Brantley WA, Gerstein H 1988. An initial investigation of the bending and torsional properties of Nitinol root canal files. *Journal of Endodontics*. 14:7346-51.
- Wefelmeier M, Eveslage M, Burklein S, Ott k, Kaup M 2015. Removing fractured endodontic instruments with a modified tube technique using a light-curing composite. *J Endod*. 41 (5): 733-6.