



ISSN: 2230-9926

Available online at <http://www.journalijdr.com>

# IJDR

*International Journal of Development Research*

Vol. 11, Issue, 10, pp. 51186-51188, October, 2021

<https://doi.org/10.37118/ijdr.23213.10.2021>



RESEARCH ARTICLE

OPEN ACCESS

## DIAGNÓSTICO DE ALTERAÇÕES PULMONARES EM ANIMAIS DOMÉSTICOS, EM DECORRÊNCIA AO CONTATO DE FORMA PASSIVA COM A PRÁTICA DO TABAGISMO, POR MEIO DA RADIOGRAFIA TORÁCICA

PASQUALOTTO, Raquel\*<sup>1</sup>, PROVIN, Luan Pablo<sup>1</sup>, DA SILVA, Fernanda Junges<sup>1</sup>, HAAS, Bruna Fernanda<sup>1</sup>, AOSANI, Luana<sup>1</sup>, KROTH, Gabriely<sup>1</sup>, BANDIERA, Fernanda Canello<sup>2</sup>, BUZATTI, Andreia<sup>2</sup>, SAGAE, Andressa Hiromi<sup>2</sup> and TAUBE, Mari Jane<sup>2</sup>

<sup>1</sup>Acadêmico do curso de Graduação em Medicina Veterinária da Universidade do Oeste de Santa Catarina – Unoesc, Campus de São Miguel do Oeste; <sup>2</sup>Professora da Universidade do Oeste de Santa Catarina – Unoesc, Campus de São Miguel do Oeste

### ARTICLE INFO

#### Article History:

Received 18<sup>th</sup> August, 2021  
Received in revised form  
29<sup>th</sup> September, 2021  
Accepted 06<sup>th</sup> October, 2021  
Published online 30<sup>th</sup> October, 2021

#### Key Words:

Dogs and cats, passive smokers,  
Imaging diagnosis,  
Pulmonary alterations.

#### \*Corresponding author:

PASQUALOTTO, Raquel

### ABSTRACT

With the change in the way of life of society, each day the interaction of dogs and cats with human beings increases more. There are several types of guardians, including smokers, cigarette smoke is considered one of the biggest causes of domestic pollution, so these animals become passive smokers. Thus, it is very important to double the care with the animal's health. Thus, this study seeks to show, through radiographic examination, which pulmonary alterations dogs and cats develop as passive smokers. Twenty-two animals were evaluated, 11 of which were passive smokers and 11 animals not exposed to cigarette smoke. There was a higher prevalence of bronchial pulmonary pattern, and the 11 passive smokers had a bronchial pulmonary pattern. Therefore, it was possible to conclude that cigarette smoke is harmful to the health of animals and that there is a strong relationship between the pulmonary alterations observed and the practice of smoking. Still, it was also sought to raise awareness of tutors about the harm caused by this practice, thus aiming to reduce the use of cigarettes near their animals.

Copyright © 2021, PASQUALOTTO, Raquel et al. This is an open access article distributed under the Creative Commons Attribution License, which permits unrestricted use, distribution, and reproduction in any medium, provided the original work is properly cited.

Citation: Luís Carlos LOPES-JÚNIOR. "Potentials and challenges for the operationalization of the vaccination campaign against covid-19 in brazil", *International Journal of Development Research*, 11, (10), 51186-51188.

## INTRODUCTION

As enfermidades respiratórias de cães e gatos possuem uma etiologia muito ampla. Isso faz com que seja necessário o investimento em métodos eficazes de diagnóstico para conhecer e tratar tais doenças (PAVELSKI, 2017). Corcoran (2004) ressalta que a anamnese e a observação dos sinais clínicos podem facilitar o diagnóstico de infecções respiratórias mais comuns. Já as doenças crônicas apresentam maior dificuldade para se ter um diagnóstico definitivo, necessitando do auxílio de outras ferramentas. Citam-se alguns fatores que predisõem as alterações, como a faixa etária, raça e ainda principalmente às condições ambientais em que estes animais vivem, condições estas que podem facilitar a ocorrência de doenças respiratórias. Sendo assim, deve-se considerar a exposição de poluentes ambientais e a possível atuação deletéria da fumaça advinda

do cigarro de forma passiva, na manifestação de afecções respiratórias em cães e gatos (CORCORAN, 2004). Quando trata-se de alterações pulmonares o uso da radiografia é a primeira opção para auxiliar no diagnóstico (LAMB, 2010). Sabe-se que o uso do raio x auxilia na visualização de todas as estruturas da anatomia pulmonar, sejam brônquios, alvéolos, vasos e até mesmo o interstício. Assim, alterações em qualquer estrutura do pulmão podem ser percebidas com auxílio da imagem (THRALL, 2010). Para uma avaliação radiográfica eficaz, as posições mais indicadas para radiografias pulmonares são a ventro-dorsal e as látero laterais tanto direita como esquerda, que permitem abranger toda a cavidade torácica para que todas as estruturas possam ser visualizadas com excelência (CORCORAN, 2004). Diversas são as alterações que podem ser diagnosticadas com o uso da radiografia, entre estas cita-se a bronquite, pneumonia, edema, efusão pleural, pneumotórax e ainda diagnóstico de neoplasias pulmonares e metástases, casuística esta

que cada vez mais, estão se tornando frequentes na medicina veterinária (THRALL, 2010). A partir do fato de que as alterações pulmonares são consideradas problemas frequentes em animais domésticos, e estas podem ter influência das condições ambientais, entende-se que, fornecer um ambiente adequado a estes animais é crucial para a manter a qualidade de vida dos mesmos (CORCORAN, 2004). Ao se expandir essas alterações pulmonares em decorrência do ambiente para a casuística da medicina humana, Almeida *et al.* (2015) relatam estudos realizados para se avaliar as alterações encontradas devido a alteração no ambiente, como a inalação de fumaça, onde pode-se observar problemas como consolidações, espessamento septal liso, enfisema parasseptal, nódulos, pneumomediastino, pneumotórax e hemopneumotórax. Ainda na medicina humana, dentre as causas da inalação da fumaça, cita-se a prática do tabagismo, que segundo a Organização Mundial da Saúde (2008), é considerada a principal causa evitável de morte no mundo. A fumaça do cigarro é considerada o maior agente de poluição doméstica. Lembrando que este dado se torna muito mais relevante quando observamos que as pessoas passam cerca de 80% do seu tempo em locais fechados sendo para trabalho ou em suas próprias casas. Em conformidade com essa questão, Lofroth (1989), afirma que, na fumaça do cigarro já foram identificadas cerca de 4.720 substâncias potencialmente tóxicas com ações farmacológicas ativas, citotóxicas, antigênicas, mutagênicas e/ou carcinogênicas. Contudo, partindo de informações mais atualizadas, já englobam-se cerca de 7.000 substâncias químicas, sendo que 69 dessas provocam câncer (INCA, 2021).

Nesse sentido, a porção gasosa do cigarro, a qual engloba 92% deste, é composta por algumas substâncias como o monóxido de carbono, dióxido de carbono, óxidos de nitrogênio, amônia, nitrosamidas voláteis, cianeto, compostos voláteis contendo enxofre, hidrocarbonetos voláteis, álcoois, amônio, cetonas, formaldeído, acetaldeído e acroleína. Já a porção particulada do cigarro contém em sua formulação a nicotina, água e o alcatrão, o qual por si só, concentra 43 substâncias altamente tóxicas como arsênio, níquel, benzopireno, cádmio e chumbo (INCA, 2021; LOFROTH, 1989). Segundo o estudo de Medeiros *et al* (2003), mesmo com a aplicação subcutânea da nicotina em ratos, foi possível destacar sua nocividade ao sistema respiratório. Observou-se alterações pulmonares causadas pela mesma através da descrição de lesões nos brônquios, bronquíolos, septos alveolares e alvéolos. O INCA ainda relata que no Brasil, estima-se que 157 mil pessoas a cada ano morrem precocemente devido às enfermidades causadas pelo tabagismo. Os fumantes passivos podem adoecer com duas vezes mais facilidade que os não fumantes, apresentam menor resistência física, possuem pior desempenho nos esportes e vida sexual, ficam com os cabelos opacos, dentes amarelados, pele enrugada e o odor do fumo fica impregnado, além de envelhecem mais rapidamente. Conforme Bertone (2002), animais que convivem com fumantes têm em torno de 60% maiores chances de apresentarem câncer de pulmão. Os felinos fumantes passivos, possuem três vezes mais chances de desenvolver linfoma, por conta de seus hábitos de limpeza, conforme lambem-se eles vão ingerindo substâncias tóxicas que ficam aderidas a sua pele e nos pêlos, assim eles expõem sua mucosa da boca aos carcinógenos.

O sistema respiratório dos animais é o principal sistema afetado pelo tabagismo passivo, podendo causar doenças e até mesmo o câncer, ocorrendo neoplasias primárias, neoplasias multissistêmicas e neoplasias secundárias ou metástases (CABRAL; BASTIANELLO; LEITE, 2020). Sabendo que somente 15% da fumaça do cigarro são inalados pelo fumante, todo o resto é disperso no meio ambiente, expondo pessoas e animais domésticos ao fumo passivo, ou seja, à inalação de altas doses de substâncias tóxicas, causando milhares de mortes anualmente (OBERG *et al*, 2011). A partir dessas constatações, além de analisar os efeitos do tabagismo passivo em humanos, estudos têm observado, mesmo que em menor escala, evidências de risco para câncer de pulmão em relação a animais domésticos (REIF et al., 1992). Deste modo, ao observar as análises dos animais é possível perceber que há chances muito altas de desenvolvimento de câncer de pulmão se não forem tratados e

retirados do contato com a fumaça. Assim, dentre as formas de diagnóstico destes problemas respiratórios, cita-se o uso do diagnóstico por imagem, mais especificamente das radiografias, que segundo THRALL (2010), o uso deste método de exame complementar é capaz de identificar alterações pulmonares nas estruturas que compõe este sistema, diagnosticando afecções que danificam brônquios, alvéolos e demais estruturas pulmonares. Diagnosticando ainda problemas pontuais e extremamente sérios como as neoplasias pulmonares, as quais segundo Moralles (2014) podem ser advindas de alterações ambientais como a inalação da fumaça da prática do tabagismo. Sendo assim, observa-se por meio dos dados levantados que, assim como seres humanos, os animais acabam sofrendo com o fumo passivo de forma semelhante ou até agravada. O uso da radiografia surge como uma forma de visualizar estas possíveis alterações pulmonares, sejam alterações em estruturas pulmonares propriamente ditas, ou até mesmo presença de neoplasias que possam ter sido oriundas desta causa. O diagnóstico através da imagem então é considerado um método eficaz de avaliar as possíveis alterações pulmonares encontradas em animais domésticos (THRALL, 2019), especificamente cães e gatos expostos à prática do tabagismo de forma passiva, associando a este diagnóstico os efeitos deletérios à saúde destes pacientes. Este trabalho teve como principais objetivos analisar as alterações pulmonares que são provocadas nos animais pelo fumo passivo, através do raio x torácico e conscientizar os tutores quanto aos problemas que causam aos animais e a eles mesmos.

## DESENVOLVIMENTO

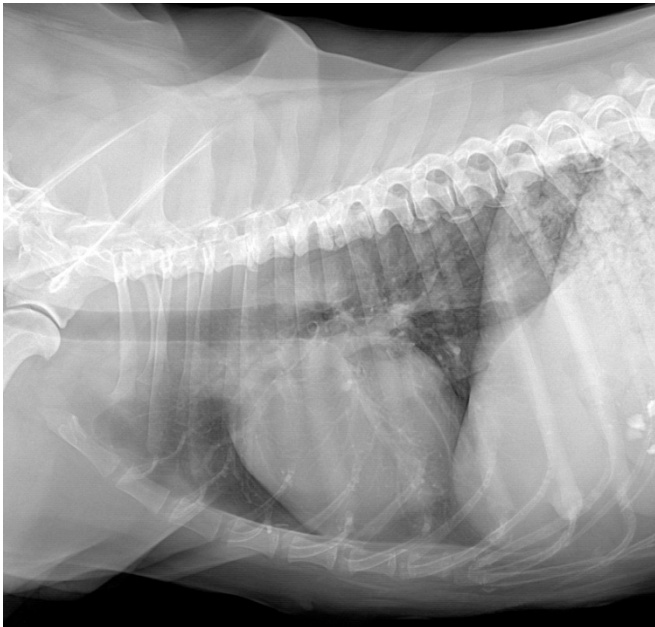
## MATERIAIS E MÉTODOS

Para a realização da pesquisa, esta foi aprovada sob protocolo do CEUA/Unoesc. Foram avaliados 22 animais, dentre estes das espécies *Felis catus* (gato doméstico) e *Canis lupus familiaris* (cães). Onde destes, 22 animais, 11 possuíam contato de forma passiva com a prática do tabagismo, e 11 são animais que não eram expostos a tal. Os animais foram selecionados e encaminhados a Clínica Veterinária - CliniVet da Unoesc, campus de São Miguel do Oeste. Estes animais foram direcionados ao setor de diagnóstico por imagem, para que pudessem ser submetidos à avaliação torácica feita por meio de exame de raio x, para a coleta de informações relevantes sobre a condição pulmonar. A realização do exame radiográfico deu-se devido ao fato de que o raio x, auxilia a visibilização de todas as estruturas da anatomia pulmonar, sejam brônquios alvéolos, vasos e até mesmo o interstício, assim alterações em qualquer estrutura do pulmão podem ser percebidas com auxílio da imagem (THRALL, 2019), assim alterações pulmonares em decorrência ao contato com substâncias nocivas a este sistema como a nicotina, podem ser percebidas. Antes da realização dos exames radiográficos, foram coletadas informações sobre os animais, bem como o tempo que estão com seus tutores e ainda a mensuração de quanto tempo estes permanecem no contato passivo com a prática do tabagismo. Após coletar informações do paciente, estes eram direcionados para o setor de Diagnóstico por Imagem, onde em uma sala onde contém o aparelho de raio X, os animais eram acomodados em uma calha de espuma de decúbito dorsal, lateral e direito e esquerdo, sendo que houve contenção física, para a realização dos exames radiográficos. Os exames radiográficos foram realizados com auxílio de um equipamento de emissão de raios x da marca e modelo TD500HF-CFB/40, e com o sistema de revelação com uso da placa digital DR Venu 17x17 da Ultramedic. Após a realização dos exames, os pacientes foram redirecionados aos tutores e iniciou-se a realização da interpretação das imagens radiográficas e as associações com os dados coletados.

## RESULTADOS E DISCUSSÃO

Dos pacientes avaliados, predominantemente (85%) dos animais foram cães com idade superior a 5 anos, (15%) dos pacientes foram gatos. Dos animais avaliados, quando levado em consideração os 50%

(11 animais) que possuíam contato com a fumaça, (80%) eram animais de meia idade, animais acima de 10 anos não foram avaliados pois segundo Jericó (2015) e Thrall (2019) a idade pode influenciar nas alterações observadas. Dos vinte e dois animais avaliados, onze possuíam contato com a prática de forma passiva com o tabagismo, e destes onze, todos possuíam alterações radiográficas passíveis de avaliação por meio do exame radiográfico. Dentre as alterações, encontrou-se em 100% dos casos, a presença do padrão pulmonar bronquial (com maior ou menor intensidade) com espessamento da parede de brônquios, além de hiperinsuflação pulmonar, conforme descrito por THRALL (2019), as alterações de brônquios estão ligadas a broncopatias como a bronquite. Dados estes que sugerem influência do tabagismo passivo na observação de broncopatias pulmonares em cães e gatos, informações que corroboram com um estudo realizado por Pacelek *et al* (2016), cães e gatos foram expostos à inalação de fumaça de cigarro além da injeção intravenosa de nicotina e histamina. Onde percebeu-se que os cães submetidos ao contato com a inalação do tabaco apresentaram broncoconstrição e diminuição da complacência pulmonar. Estudos ainda foram realizados em ratos, com o uso da inalação de nicotina a 5%, onde no post-mortem observou-se alta incidência de edema pulmonar (AHMAD *et al*, 2018). Dentre as alterações pulmonares encontradas com maior evidência na pesquisa em questão cita-se a alteração bronquial com o espessamento da parede de brônquios e infiltrado peribronquial conforme pode ser visibilizado na Imagem 01.



**Imagem 1. Imagem radiográfica obtida em incidência Latero-lateral direita de um paciente canino com contato com a prática do tabagismo**

Dos animais avaliados, mesmo com a presença das alterações bronquiais, nenhum apresentava sinais clínicos evidentes de broncopatia no momento do exame. Desta forma após a associação dos dados coletados com os tutores, juntamente com os achados radiográficos, percebeu-se que o tabagismo ambiental é sugestivo da ocorrência de alterações radiográficas em brônquios, porém necessita ainda de estudos para verificar a sua correlação com os achados clínicos. Assim como, ainda há a necessidade da verificação da senilidade com a ocorrência de tais achados radiográficos.

## CONCLUSÃO

As doenças pulmonares que acometem animais domésticos a cada dia estão se tornando mais frequentes, de modo que com o passar dos anos houve uma maior aproximação dos animais com seus tutores fumantes, assim tornando os animais fumantes passivos. Os animais de companhia cada vez mais estão se tornando expostos a esta prática,

a qual acarreta em alterações radiográficas pulmonares associadas aos brônquios e a sua anatomia radiográfica normal.

## REFERÊNCIAS

- AHMAD, S., ZAFAR, I., MARIAPAN, N., HUSAIN, M., WEI, C.-C., Vetal, N., Ahmad, A. (2018). Acute pulmonary effects of aerosolized nicotine. *American Journal of Physiology-Lung Cellular and Molecular Physiology*. doi:10.1152/ajplung.00564.2017
- ALMEIDA, Renata Rocha de *et al*. Cocaine-induced pulmonary changes: HRCT findings. *J Bras Pneumol*, Rio de Janeiro, v. 41, n. 2, p. 323-330. 2015. Disponível em: [http://www.jornaldepneumologia.com.br/detalhe\\_artigo.asp?id=2424](http://www.jornaldepneumologia.com.br/detalhe_artigo.asp?id=2424) Acesso em: 21 jul. 2021.
- BERTONE, ER; SNYDER, LA; MOORE, AS. Environmental tobacco smoke and risk of malignant lymphoma in pet cats. *Am J Epidemiol*. 2002 Aug 1;156(3):268-73.
- CABRAL, Vitória Xavier; BASTIANELLO, Helena Centeno; LEITE, Lenir Gonçalves. Principais neoplasias induzidas pelos carcinógenos do tabaco em pequenos animais: revisão de literatura. *In: 2020: Anais congrega - 16ª mostra de iniciação científica*, v.16, 2020, ISBN: 978-65-86471-05-2. Anais eletrônicos... 2020. Disponível em: <http://ediurcamp.urbcamp.edu.br/index.php/congrega/anaismic/article/view/3664>. Acesso em: 20 jul. 2021.
- CORCORAN, Brendan. Avaliação do paciente com doença respiratória. *In: ETTINGER, Stephen J.; FELDMAN, Edward C. Tratado de medicina interna veterinária: doenças do cão e do gato*. 5. ed. Rio de Janeiro: Guanabara Koogan, 2004. 2 v. ISBN 9788527709019.
- Epidemic. Geneva, 2008. Disponível em: [https://apps.who.int/iris/bitstream/handle/10665/43888/9789241596633\\_eng.pdf](https://apps.who.int/iris/bitstream/handle/10665/43888/9789241596633_eng.pdf) Acesso em: 19 jul. 2021.
- INSTITUTO NACIONAL DO CÂNCER. Tabagismo. Brasília, DF: Ministério da Saúde, 2021. Disponível em: <https://www.inca.gov.br/tabagismo>. Acesso em: 19 jul. 2021.
- LAMB, Christopher R. O Pulmão de Cães e Gatos. *In: THRALL, Donald E. Diagnóstico de radiologia veterinária*. 5. ed. Rio de Janeiro: Elsevier, 2010. xvi, 832 p. ISBN 9788535235630.
- LOFROTH, G. Environmental tobacco smoke: overview of chemical composition and genotoxic components. *Mutat Res* 1989:73-80
- MEDEIROS, Aldo da Cunha *et al*. Lesões pulmonares provocadas pela nicotina por via subcutânea em ratos. *Acta Cirúrgica Brasileira* [online]. 2003, v. 18, suppl 1, pp. 24-27, ISSN 1678-2674. Disponível em: <https://doi.org/10.1590/S0102-86502003000700005>. Acesso em: 23 jul. 2021.
- OBERG, M. *et al*. Global estimate of the burden of disease from second-hand smoke. Geneva: World Health Organisation, 2011.
- PALECEK F., & AVIADO, D. M. (1967). Pulmonary Effects of Tobacco and Related Substances. *Archives of Environmental Health: An International Journal*, 2016. 15(2), 194– 203.
- PAVELESKI, Mariana. Métodos diagnósticos em afecções respiratórias de cães e gatos. 2017. 108 p. Tese (Doutorado em Ciências Veterinárias) -Universidade Federal do Paraná, Curitiba, 2017. Disponível em: <https://acervodigital.ufpr.br/bitstream/handle/1884/47389/R%20-%20T%20-%20MARIANA%20PAVELSKI.pdf?sequence=1&isAllowed=y> Acesso em: 21 jul. 2021.
- REIF JS, DUMN K, OGILVIE GK, HARRIS CK. Passive smoking and canine lung cancer risk. *Epidemiol*. 1992;135(3):234-9.
- THRALL, D. E. Diagnóstico de Radiografia Veterinária. 7ª Edição. Editora Guanabara Koogan, 2019.
- THRALL, Donald E.; WIDMER, William R. Física da Radiologia Diagnóstica, Radioproteção e Teoria da Câmara Escura. *In: THRALL, Donald E. Diagnóstico de radiologia veterinária*. 5. ed. Rio de Janeiro: Elsevier, 2010. xvi, 832 p. ISBN 9788535235630.
- WORLD HEALTH ORGANIZATION. A Policy Package to Reverse the Tobacco